Aus der Krankenanstalt München-Nymphenburg.

# Myxofibroma labii majoris.

■ ■ ■

INAUGURAL-DISSERTATION

zur

Erlangung der Doktorwürde

in der

gesamten Medizin

verfasst und einer

hohen medizinischen Fakultät

der

Kgl. Bayer. Ludwig-Maximilians-Universität zu München

vorgelegt von

Sigmund Schwaiblmair.
Medizinal-Praktikant.

ACAD. LUDWIG MAX. BIBL.

■ ■ ■

München 1912
RUDOLPH MÜLLER & STEINICKE

Gedruckt mit Genehmigung der medizinischen Fakultät
der Universität München.

---

Referent: Herr Geheimrat Professor Dr. Döderlein.

Meinem lieben Vater
in Dankbarkeit gewidmet.

Digitized by the Internet Archive
in 2026

https://archive.org/details/IA41548303_0177

Der großen Zahl von bösartigen und gutartigen Neubildungen der inneren Genitalien steht in auffallender Weise die große Mannigfaltigkeit von gutartigen Geschwulstbildungen des äußeren Genitaltractus gegenüber. Es sind wohl alle Arten gutartiger Tumoren, welche als Ausgangspunkt das große Labium haben, zur Beobachtung gelangt und haben auch in der Literatur zum größten Teile entweder kurze Erwähnung oder eine längere Beschreibung gefunden, jedoch einzelne unter ihnen verdienen es wegen ihrer großen Seltenheit, ausführlicher behandelt zu werden. Beweisend für das seltene Auftreten gewisser Formen mag vor allem die Tatsache gelten, daß einzelne Fälle in fast allen Lehrbüchern wiederholt werden und daß immer noch casuistische Mitteilungen hierüber erfolgen.

Es sei mir daher gestattet, einen Fall einer solchen seltenen Geschwulstbildung des linken großen Labiums zu veröffentlichen, welchen zu beobachten ich in der Nymphenburger Krankenanstalt Gelegenheit hatte.

Anamnese:

Es handelt sich um die 29 Jahre alte, ledige M. G., welche am 22. Mai 1912 in die Anstalt aufgenommen wurde. Patientin hat als Kind die Masern überstanden und ist vom 17. bis 21. Lebensjahre wegen Bleichsucht und in den letzten beiden Jahren zweimal wegen Gelenkrheumatismus in ärztlicher Behandlung gestanden. Die erste Menstruation trat mit 14 Jahren auf, war fast beständig unregelmäßig und dauerte gewöhnlich 5—6 Tage; sehr stark sei sie vor allem nach ihrer vor 4 Jahren erfolgten ersten Geburt aufgetreten.

Der Vater der Patientin lebt und soll seit etwa 20 Jahren an Herzkrämpfen leiden; die Mutter sowie zwei Brüder der Kranken seien an Unterleibstyphus gestorben; die noch lebenden Geschwister seien gesund.

Patientin hatte vor 4 Jahren ein 7 Monate altes lebendes Kind spontan geboren und dasselbe 23 Tage lang — das Kind

starb nach dieser Zeit — an der Brust ernährt. Bei der Geburt dieses Kindes wurde Patientin von der Hebamme auf eine kleine Geschwulst an der linken großen Schamlippe aufmerksam gemacht und ihr dabei der Rat gegeben, sich operieren zu lassen. Da jedoch die damals, nach Angabe der Patientin, etwa wallnußgroße Geschwulst nicht schmerzhaft war und überhaupt keinerlei Beschwerden verursachte, so wurde ihr auch keine Beachtung geschenkt. Patientin hielt vielmehr den kleinen Tumor für ein beginnendes, ungefährliches Bruchleiden und verweigerte auch jeden operativen Eingriff. Innerhalb 4 Jahre nun sei der Tumor langsam aber stetig größer geworden und habe schließlich auch infolge seiner Größe zu Beschwerden beim Sitzen und nicht, wie man geneigt wäre anzunehmen, beim Gehen geführt: Patientin machte am Tage vor ihrem Eintritt in die Anstalt noch einen Marsch von 6 Stunden, ohne, nach ihrer Aussage über stärkere Schmerzen dabei klagen zu müssen. Ein Beispiel für die Indolenz, mit welcher solche Verunstaltungen lange Zeit getragen werden.

Jedoch die erwähnten Momente, wie das stetige Wachstum der Geschwulst, die immer mehr hervortretenden Schmerzen beim Sitzen und schließlich nicht zum Geringsten das Drängen ihres Maritus, bestimmten Patientin endlich doch, einen Arzt zu konsultieren, welcher sogleich zur Operation riet und Patientin in hiesige Anstalt verwies.

Patientin, von mittlerer Größe, zeigt etwas anämisches Aussehen; ihr Ernährungszustand und Körperbau ist mittelmäßig, das Fettpolster scheint ziemlich reduziert zu sein. Brüste sind mäßig entwickelt, Drüsensubstanz derselben gering. Lungen bieten keinen pathologischen Befund. Ueber der Herzspitze hört man ein leises, wohl als accidentell anzusprechendes systolisches Geräusch; zweiter Pulmonalton ist nicht verstärkt. Die übrigen Töne sind rein.

Das Abdomen ist nirgends druckempfindlich, nicht aufgetrieben, ohne fühlbare Resistenzen; desgleichen ist rechte wie linke Schenkelbeuge frei von geschwellten Drüsen. Blase und Rectum sind ohne Störung. Urin: eiweiß- und zuckerfrei.

Bei Betrachtung der äußeren Genitalien fällt ein mannskopfgroßer Tumor auf, welcher seinen Ausgang vom Labium

maius sinistrum zu nehmen scheint, hier sehr breit gestielt aufsitzt und dasselbe ad maximum in die Länge zieht. Linke kleine Schamlippe geht direkt in die Geschwulst über und ist mit dem Frenulum clitoridis nach links verzogen; die Geschwulst drängt das rechte Labium, an welchem keinerlei abnorme Veränderungen wahrzunehmen sind, vollständig zur Seite und verlagert auf diese Weise auch den Introitus vaginae nach rechts; eine Verengerung oder irgend ein anderer pathologischer Befund an letzterem ist nicht zu erkennen. Die den Tumor bedeckende Haut zeigt mäßig erweiterte venöse Gefäße, ist z. T. stark verdickt, bräunlich pigmentiert und am oberen bzw. vorderen Abschnitt kaum, an den unteren bzw. hinteren Partien allenthalben gut verschieblich. Die Palpation der gut beweglichen Geschwulst ergibt, daß der Inhalt derselben von knolligen, derben, untereinander nicht deutlich abgrenzbaren Massen gebildet wird; die Perkussion über der ganzen Tumorbildung läßt absolut leeren Schall erkennen.

Die vaginale Untersuchung liefert keinen abnormen Befund. Bartholin'sche Drüse und Umgebung derselben ohne Veränderung.

Differenzialdiagnose:

Auf Grund der soeben angeführten Befunde wurde nun die Diagnose „gutartige Neubildung, ausgehend vom linken großen Labium" gestellt. Daß es sich hier wirklich um eine benigne Geschwulstform handelt, dafür war vor allem das langsame Wachstum, — ein Hauptcharakteristicum gegenüber maligner Geschwülste der Vulva, welche hier eine besonders bösartige Form aufweisen —, ferner der vollkommen fieberfreie und nicht ulcerierende Verlauf ausschlaggebend. Die bösartigen Tumoren, wie Sarcom und Carcinom, nehmen am häufigsten von der Clitoris und den Nympholabialfalten ihren Ausgangspunkt, verjauchen häufig bald und befallen die Leistendrüsen. Der Befund unseres Falles spricht gegen eine derartige maligne Neubildung. Schwer oder überhaupt nicht zu treffen ist nach dem makroskopischen Bilde die Unterscheidung zwischen Fibrom und Lipom; denn der gelappte, derbe Bau des Tumors paßt sowohl für ein Fibrom wie für eine Fettgeschwulst. Hier kann nur eine Probeexcission, — welche auch bei Verdacht auf eine maligne Form des Tumors angezeigt ist, wenn nicht die sofortige Operation mit vollständiger Entfernung sämtlicher befallenen Leisten-

drüsen auszuführen ist —, oder die nach Exstirpation der Geschwulst vorgenommene mikroskopische Untersuchung Gewißheit verschaffen.

Schwierig kann unter Umständen auch die Differentialdiagnose eines derartigen Tumors mit einer Hernie werden, welche — jetzt wohl nur mehr bei sehr indolenten Patientinnen — eine enorme Größe annehmen können. Bei unserem Falle aber sprach von vorneherein der deutlich abgrenzbare, vollständig freie Leistenkanal gegen eine solche Annahme, obwohl andererseits der gelappte Bau der Geschwulst recht gut als das im Bruchsack befindliche Netz angesprochen hätte werden können. Ferner sprach auch die Angabe der Patientin, daß der Tumor zwar stetig, aber nur langsam innerhalb der langen Zeit sich vergrößert habe, gegen die Diagnose „Hernia"; denn bei einem reponiblen Bruch müßte man doch bei den verschiedenen Lagen und Beschäftigungen des Körpers eine häufigere Zu- und Abnahme der Geschwulst beobachtet haben. Dal bei derartigen Neubildungen ein An- und Abschwellen oder eine vorübergehende Veränderung der Consistenz des Tumors während der Zeit der Menstruation vorkommen kann, ist eine gewisse Erfahrungsursache, trifft aber bei unserem Falle nicht zu.

Ferner kann auch noch eine große Cyste, welche ihren Ausgangspunkt von der Bartholin'schen Drüse nimmt, einen soliden Tumor vortäuschen. Von Fromme wird z. B. ein derartiger Fall — ich komme später noch näher darauf zu sprechen — angeführt, bei welchem mit großer Wahrscheinlichkeit die Diagnose auf „Cyste der Bartholin'schen Drüse" gestellt wurde, zumal viele Anzeichen dafür sprachen; so zeigte der Ausführungsgang dieser Drüse sich etwas gerötet, ferner ließen die häufigen Untersuchungen stets eine Fluktuation des Tumors erkennen, Momente, welche die obengestellte Diagnose wohl rechtfertigen lassen. Das mikroskopische Untersuchungsergebnis von Frommes Fall zeigte allerdings, daß es sich um ein Myxofibrolipom handelte, das als Mutterboden das interstitielle Gewebe der Bartholin'schen Drüse hatte. Bei unserem Falle ließ das Fehlen jeglicher entzündlichen Rötung oder Schwellung der erwähnten Drüse oder deren Umgebung sowie der vollständig unveränderte Befund des Genitalrohres

und schließlich, wie wir sehen werden, das unzweideutige mikroskopische Bild, eine Cyste ebenfalls ausschließen.

Schließlich mußte man noch eine Elephantiasis vulvae und ein Myom, das seinen Ausgang vom Ligamentum rotundum nimmt, differenzial-diagnostisch heranziehen. Wie ich soeben erwähnt habe, fand sich der Leistenkanal unserer Patientin vollständig leer; ein leichter Zug an dem Tumor genügte, um festzustellen, daß kein Zusammenhang zwischen Tumor und Kanal gegeben war. Es wäre damit auch die Vermutung eines Myoms des runden Mutterbandes als hinfällig zu erachten. Elephantiastische Veränderungen nehmen mit Vorliebe von Clitoris und beiden großen Labien ihren Ursprung, erreichen gewöhnlich ungeheure Größen und gehen fast stets mit Lymphstauungen einher. Der Befund an unserem Falle bot dagegen wenig, was zu dem Bilde einer derartigen Erkrankung passen könnte.

Durch Ausschluß sämtlicher differentialdiagnostisch in Betracht gezogener Möglichkeiten wäre nun auf Grund der makroskopischen Untersuchung allein die Diagnose „Fibrom oder Lipom“ zu stellen, die Differenzialdiagnose dieser beiden Tumoren soll der mikroskopische Befund erbringen.

Operation:

Am 23. Mai 1912 wird in Aetherchloroformnarkose die Operation vorgenommen. Sie bot in ihrem ersten Teil keine Schwierigkeiten. Nach Durchtrennung der Haut mit einem Circumcissionsschnitt gelang die Ausschälung des Tumors leicht. Jedoch mit größerer Vorsicht mußte vorangegangen werden, als ein stärkerer Gefäßreichtum auftrat und von der Rückseite des teilweise schon entwickelten Tumors ein langer, mehrere Finger dicker Strang, von sehr derber Consistenz sich gegen das Foramen ischio-rectale erstreckt; nach Lospräparierung dieses Stranges konnte die ganze Geschwulstmasse in toto abgetragen werden. Blutstillung mittels Catgut — Nähte und Ligaturen — Tamponade der Wundhöhle mit Vioformgacestreifen — Anlegung einzelner Innennähte und mehrerer Hautnähte — Bestreuen der Wunde mit Vioformpuder — Verband. —

26. V. 12: Verbandwechsel: Die Operationswunde zeigt keine entzündlichen Erscheinungen — keine fühlbaren geschwellten Drüsen der beiden Inguinalgegenden — nirgends

Oedeme — die Temperaturen der Patientin sind ständig unter 38 Grad.

28. V. 12: Patientin klagt über leichte Blasenbeschwerden. Im Urin einzelne Leukocyten, im übrigen kein pathologischer Befund.

3. VI. 12: Nähte werden entfernt. — Wunde glatt verheilt. — Patientin erhält täglich Camillensitzbäder.

8. VI. 12: Weiterer Heilungsverlauf ohne Störung.

15. VI. 12: Patientin wird geheilt aus der Anstaltsbehandlung entlassen.

Beschrei des Tum Makros kopisch

Der Tumor ist 1740 gr schwer, mannskopfgroß, an seiner Oberfläche von brauner, gerunzelter, der männlichen Scrotalhaut ähnlichen, stark pigmentierter Haut bedeckt, welche teilweise über dem Tumor gut verschieblich ist. Von seiner Rückseite geht ein etwa 20 cm langer, an der Basis 10 cm, am Ende gut fingerdicker Strang von derber Consistenz ab. Auf dem Schnitt wechseln graurötliche Partien, welche Aehnlichkeit mit collabierten Schwellkörpern haben, mit weißlichen Strängen; die Consistenz ist im ganzen ziemlich weich; an manchen Stellen weist die Geschwulst Hohlräume auf, welche den Anschein von erweiterten Lymphräumen erwecken.

Mikros kopisch

Die an dem frischen Präparate vorgenommene mikroskopische Untersuchung lieferte nun folgenden Befund: Auf den mit Haemalaun — Eosin gefärbten Schnitten erweist sich das Gewebe ziemlich zellarm; nur einige Partien zeigen eine stärkere Zellinfiltration. Die derberen Stränge sind Bindegewebe, die reich an kleinen rundzellig-infiltrierten Gefäßen mit stark verdickten Wandungen sind. Die oben erwähnten, graurötlich erscheinenden Massen sind Schleimgewebe mit vereinzelten sternförmigen Zellen, welche vor allem die vielen kleinen gleichfalls entzündlich infiltrierten Lymphgefäße umschließen. Außerdem finden sich noch den fibrösen Gewebszellen beigemengt mononucleäre Leukocyten und an einigen wenigen Stellen glatte Muskelfasern. Fettgewebe und drüsige Gebilde, welche letztere schließlich von der Bartholin'schen Drüse ihren Ursprung haben könnten, waren auf sämtlichen Schnitten nicht zu entdecken.

Die mikroskopische pathologische Diagnose lautet somit: „Myxofibrom mit Lymphgefäßwucherungen."

Bevor ich nun näher auf die Aetiologie dieser Geschwulstform eingehe, möchte ich noch einige, in der Literatur erwähnte Fälle anfügen.

Im New-Yorker medizinischen Journal 1884, April 24. pag. 477 wird ein von Garrigues beobachtetes Myxofibrom der linken großen Schamlippe veröffentlicht: Dasselbe hatte eine Länge von 8 cm, eine Breite von 7 cm und eine Dicke von 5 cm und hing an einem fingerdicken Stiel.

Größeres Interesse ist Bindemans Fall von einem Fibromyxom aus der Erlanger gyn. Krankenabteilung entgegenzubringen; es ist nämlich einer der wenigen Fälle von Fibromyxomen, die ich in der mir zu Gebote gestandenen deutschen Literatur wenigstens für die letzten beiden Dezenien habe entdecken können. Es handelt sich hier um eine 49 Jahre alte Patientin, deren Familienanamnese nichts besonderes ergiebt. Zum Eintritt in die Anstalt sollen Patientin die seit etwa vier Jahren bestehenden starken Kreuzschmerzen und eine vor etwa drei Jahren an den äußeren Geschlechtsteilen aufgetretene Geschwulst, deren ständiges Wachsen sie beängstigte, veranlaßt haben. Der makroskopische Befund sei folgender gewesen: „Zwischen den Oberschenkeln eine fast zwei mannskopfgroße Geschwulst, welche die Haut des rechten Labium majus enorm ausgedehnt hat, ebenso die rechte Scheidewand, sodaß dieselbe fast in ganzer Ausdehnung vor den äußeren Genitalien sichtbar geworden ist. Außerdem erstreckt sich der Tumor auf die rechte Seite der Nates und auch hier hat sich die Haut enorm ausgedehnt. Der Perkussionsschall ist auf der Geschwulst überall gedämpft; der Leistenkanal ist beiderseits leer.“ Auf Grund dieses Befundes wurde die Diagnose auf „Lipoma labii majoris dextri“ gestellt und die Operation, welche Patientin infolge der außerordentlichen Beschwerden dringend wünschte, in zwei Sitzungen vorgenommen; es mußten nach Angabe Bindemanns zwei operative Eingriffe ausgeführt werden, „da bei der ersten Operation ein nicht unbedeutender Stumpf der Geschwulst, welche eine Abgrenzung gegen die Beckenorgane in keiner Weise zuließ, zurückgelassen werden mußte und auch die mit dem Tumor innig verwachsene Blase zur Vorsicht mahnte. Die zweite Operation hatte einen entstandenen Prolaps der rechten Scheidewand, in welchem sich auch ein be-

trächtlicher Teil der Blase hineinerstreckt hat, zu beseitigen.“ Die mikroskopische Untersuchung ergab „Fibromyxom des rechten großen Labiums.“

Diesen beiden Fällen von Fibromyxomen der großen Schamlippe sei noch eine von Th. Rosenthal und v. Fromme beschriebene Geschwulstbildung der Vulva angereiht.

Rosenthal beobachtete bei einer 53jährigen Frau, welche seit 8 Jahren ins Klimakterium eingetreten ist, ein kleines, warzenartiges, weißliches Gebilde, welches seit 8 Jahren bestand und durch rascheres Wachstum in der letzten Zeit sowie vor allem durch das damit bedingte Gewicht der Patientin beim Gehen Beschwerden verursachte. Die Geschwulst selbst beschreibt Rosenthal „als einen von der rechten großen Schamlippe ausgehenden, an einem etwa kleinfingerdicken Stiel, von 3 bis 4 cm Länge hängenden, ca. apfelsinengroßen, festweichen Tumor, welcher derbe Consistenz zeigt und am distalen Ende ein über fünfmarkstückgroßes, schmierigbelegtes Decubitalgeschwür aufweist; Drüsen seien nicht palphabel.“ Der Tumor wurde exstirpiert und die mikroskopische Untersuchung ergab folgendes Bild. „Man sieht reichliche, derb fibröse Züge, zwischen denen quere und längs verlaufende dünne Bündel glatter Muskulatur sich finden. An den dem untersten Tumorabschnitt anliegenden Partien ist auch mikroskopisch das inficierte Decubitalgeschwür sichtbar; das Plattenepithel fehlt und es findet sich eine eitrige Einschmelzung des Gewebes, welche auch in die Tiefe hinein ihre Vorläufer in Form kleinzelliger Infiltrate vorschickt. An einigen Stellen findet sich myxomatöses, typisches Gewebe in Form schöngebildeter Sternzellen. Der Tumor ist mäßig gefäßreich. Der Stiel zeigt ähnliche Verhältnisse, nur scheinen die Muskelbündel hier noch stark in den Vordergrund zu treten.“ Mikroskopisches Ergebnis: Fibromyxomyom des großen Labiums.

Endlich sei noch Frommes Fall von Fibroma lipomyxomatoides der großen Schamlippe kurz erwähnt. „Es handelt sich um ein 18jähriges Mädchen, dessen Familienanamnese nichts von Belang ergibt. Sie selbst habe mit 13 Jahren zum ersten Male und bisher stets regelmäßig menstruiert. Vor $1^1/_2$ Jahren sei nun der Patientin eine kleine Geschwulst an der rechten Schamlippe aufgefallen, welche zuerst weich gewesen und in letzter Zeit hart geworden sei. Die stetig zunehmende Größe

der Geschwulst und schließlich auch die Beschwerden bei der Arbeit wurden von der Patientin erst im letzten Halbjahr als lästig empfunden und bestimmten sie, ärztliche Hilfe in der Klinik zu suchen. Das Mädchen zeigte blasses Aussehen und gracilen Körperbau. Lungen, Herz und Abdomen boten keinen pathologischen Befund.

Das rechte große Labium wurde durch einen etwas über mannskopfgroßen elastischen und anscheinend fluktuierenden Tumor enorm ausgedehnt. Letzterer drängte die linke Labie ganz zur Seite und verlagerte den Introitus nach links; dieser war eng und man fühlte nun in der Scheide, daß sich die Geschwulst in derselben glatten Oberfläche noch hinter der rechten Scheidenwand bis zum absteigenden Schambeinaste fortsetzte und die Scheide verengte. Der Ausführungsgang der Bartholin'schen Drüse war etwas gerötet. Innere Genitalien ohne Befund." Fromme erwähnt nun, daß vorliegender makroskopischer Befund den Gedanken auf eine „große Cyste der Bartholin'schen Drüse" wachrufen könnte, zumal die häufig angestellten Untersuchungen bestehende Fluktuation erkennen ließen, wenn nicht die mikroskopische Untersuchung des Tumors nach der ausgeführten Operation die Diagnose: Fibroma lipo-myxomatodes", welches nach Fromme das interstitielle Gewebe der Bartholin'schen Drüse als Mutterboden hatte, festgestellt hätte.

Mit diesen letzten Zeilen haben wir bereits die Frage, woher nehmen eigentlich alle die erwähnten Geschwulstbildungen des großen Labiums ihren Ausgangspunkt, berührt, und wollen nun im folgenden uns näher damit befassen. Die Aetiologie der Myxofibrome und überhaupt sämtlicher gutartiger Tumorenbildungen der großen Schamlippen ist nicht recht klar gelegt.

Ausgangspunkt derartiger Neubildungen.

Nach Kiwisch können gutartige Bindegewebsgeschwulste von dem Periost der Beckenfascie und Beckenknochen ausgehen, während Klob das subcutane Zellgewebe bei einem Teil der Geschwülste wenigstens als Ausgangspunkt bezeichnet wissen will. Zielewics wiederum unterscheidet genau zwischen Fibroiden der großen Labien, welche das Bindegewebe und solchen, die die Beckenfascie der Knochen als Ausgangspunkt haben. Saenger vertritt den Standpunkt, daß derartige Tumoren fast immer vom Ligamentum rotundum ausgehen. Er geht in seiner Auffassung sogar soweit, daß er sämtliche extraperitone-

alen außerhalb des Leistenkanals gelegenen Geschwulstformen als vom runden Mutterband entspringend, anführt. Diesen Behauptungen Sängers, welche zweifellos in sehr vielen Fällen die richtige Erklärung geben, haben sich auch in neuerer Zeit viele Autoren angeschlossen, indem sie Fälle derartiger Neubildungen anführen, welche sicher nur das Ligamentum rotundum als Mutterboden haben können.

„Aber auch die beobachteten Fälle von Fibromyxomen und reinen Myxomen der äußeren Genitalien müssen nach Fromme unter eine der soeben erwähnten Auffassungen untergebracht werden können, denn „die Schleimsubstanz sei auch hierbei erst eine secundäre Umwandlung der Bindesubstanz- und Fettgeschwülste.“ Fromme erachtet daher es als das Vernünftigste, „bei derartigen Tumoren von einem Fibroma oder Lipoma myxomatodes anstatt von einem Fibrio- oder Lipomyxom zu reden“, da „letztere Ausdrücke die Entwicklung des Schleimgewebes der Entwicklung von Bindegewebe gleichwertig stellen, während sie in Wirklichkeit erst ein secundärer Vorgang sei.“

Auch bei unserem vorliegenden Falle von „Myxofibrom des großen Labiums“ möchte ich die Ansicht vertreten, daß der vor vier Jahren von der Patientin zuerst beobachtete, etwa wallnußgroße Tumor der linken großen Schamlippe ursprünglich ein reines Fibrom gewesen und daß er erst später so stark myxomatös entartet sei.

Als Ausgangspunkt des Tumors würde ich entweder das subcutane Zellgewebe der großen Schamlippe oder — und zu dieser Ansicht möchte ich fast mehr hinneigen — das Bindegewebe des Beckenbodens bezeichnen; denn für letztere Auffassung spricht vor allem der lange, fingerdicke, derbe Bindegewebsstrang, welcher gegen das Foramen ischio-rectale zu verfolgen war. Einen Ursprung der Geschwulst vom Ligamentum rotundum oder der Bartholin'schen Drüse konnte man nach dem Operations- und mikroskopischen, histologischen Befund völlig ausschließen.

Ausgangspunkt unserer Tumor

Die Therapie aller dieser gutartigen Tumoren besteht in der Abtragung. Eine gewisse Complikation kann sich durch die Nähe wichtiger Nachbarorgane ergeben, wie z. B. im Falle Bindemanns des näheren zu ersehen ist. Gewisse Störungen können durch die Durchschneidung wichtiger Nerven unter Um-

Therap

ständen entstehen, doch betrifft dies wohl auch nur mehr für die malignen Fälle zu. Im Falle einer malignen Erkrankung hätten im Gegensatz zu unserem Falle, die Leistendrüsen natürlich mitentfernt werden müssen.

In jedem Falle aber von derartigen Neubildungen ist die Operation zu empfehlen, da es nicht selten vorkommt, daß solche benigne Geschwülste im Laufe der Zeit vor allem sarcomatös entarten. Diese Tatsache mahnt daher dazu, bei jedem in Behandlung kommenden derartigen Fall auch mikroskopische Präparate zu fertigen, um eben durch die histologisch pathologische Untersuchung festgestellt zu bekommen, ob tatsächlich die diagnostizierte gutartige Tumor vorliegt, oder ob nicht vielleicht schon einzelne Partien auf eine beginnende maligne Entartung des Gewebes hindeuten. Wäre letzteres der Fall, so müßte selbstverständlich auch die Prognose, welche sonst im allgemeinen als gut zu bezeichnen ist, als ziemlich infaust betrachtet werden. Die Prognose des eigenen Falles kann als durchaus günstig gestellt werden, da es einerseits gelang, den Tumor in toto vollständig herauszuschälen, andererseits sich keine größeren Komplikationen während, als auch besonders nach der Operation einstellten. Prognose:

---

Zum Schlusse obliegt mir die angenehme Pflicht, Herrn Dr. Fritz Brunner für die gütige Ueberlassung des Falles und die freundliche Anleitung bei der Ausführung der Arbeit, sowie Herrn Geheimrat Professor Dr. Döderlein für die gütige Uebernahme des Referates meinen wärmsten Dank auszusprechen.

# Literatur.


1. I. Veit: »Die Erkrankungen der Vulva«. Handbuch der Gynaekologie. Bd. IV 2. Hälfte.
2. Fromme: »Casuistischer Beitrag zum Ausgangspunkt gutartiger Geschwülste in den großen Labien«. Monatsschrift für Geburtshilfe und Gynaekologie. Bd. XX. Heft 4 S. 961.
3. Bindemann: »Ein Fall von Fibromyxom des rechten Labium majus« Inaug. Diss.
4. Garrigues: New York. med. Journal 1884.
5. Monatschrift für Geburtshilfe und Gynaekologie, Bd. XXXIII Heft 2.
6. E. Kaufmann: Lehrbuch der speziellen pathologischen Anatomie.

## Lebenslauf.
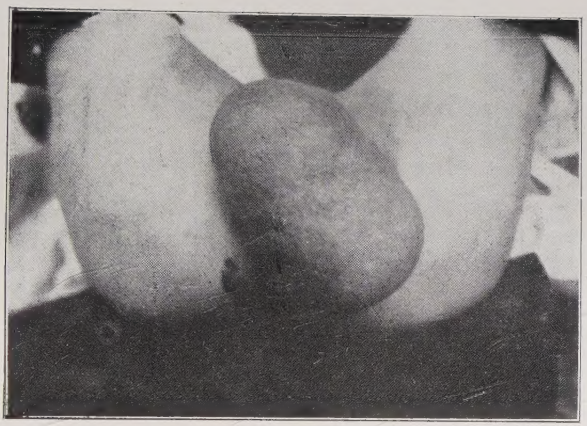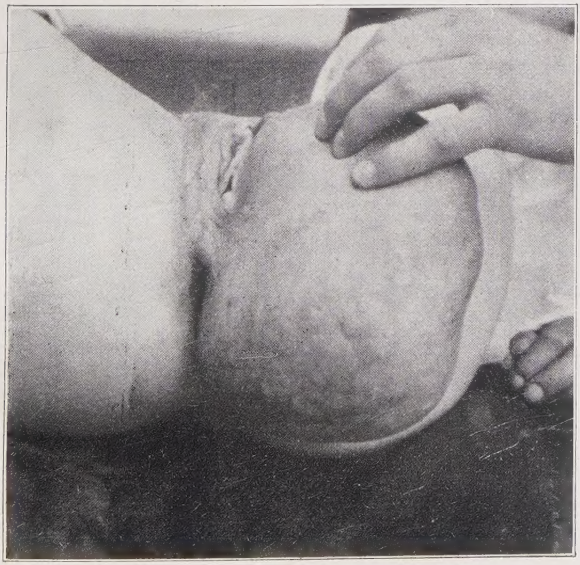
Ich, Sigmund Schwaiblmair, bin geboren am 3. Juni 1885 zu München. Nach Besuch der Volksschule in Simbach a. Inn kam ich an das humanistische Gymnasium zu Burghausen. Nach Absolvierung desselben im Jahre 1906 bezog ich die Universität München, wo ich mich dem Studium der Medizin widmete. Im Wintersemester 1908/1909 unterzog ich mich der ärztlichen Vorprüfung und nach weiteren fünf Semestern dem ärztlichen Staatsexamen, welches ich am 1. Februar 1912 beendete. Vom Februar bis 1. November 1912 war ich Medizinalpraktikant an der Nymphenburger Krankenanstalt, gegenwärtig bin ich am pathologischen Institut des Krankenhauses München-Schwabing tätig.